



HAL
open science

L'énigme odontologique du crâne de Steinheim 280 ka - Allemagne

Jean Granat, Evelyne Peyre

► **To cite this version:**

Jean Granat, Evelyne Peyre. L'énigme odontologique du crâne de Steinheim 280 ka - Allemagne. Actes SFHAD, 2009, 13, pp.14-18 Jean Granat. hal-00728520

HAL Id: hal-00728520

<https://u-paris.hal.science/hal-00728520>

Submitted on 6 Sep 2012

HAL is a multi-disciplinary open access archive for the deposit and dissemination of scientific research documents, whether they are published or not. The documents may come from teaching and research institutions in France or abroad, or from public or private research centers.

L'archive ouverte pluridisciplinaire **HAL**, est destinée au dépôt et à la diffusion de documents scientifiques de niveau recherche, publiés ou non, émanant des établissements d'enseignement et de recherche français ou étrangers, des laboratoires publics ou privés.

L'énigme odontologique du crâne de Steinheim 280 ka - Allemagne

Odontological riddles of the skull of Steinheim 280 Ka - Germany

Jean Granat *, Évelyne Peyre **

* *Docteur en sciences odontologiques, membre associé de l'Académie nationale chirurgie dentaire, chercheur associé au Muséum national d'histoire naturelle, UMR 5145 ; 5198. Histoire naturelle de l'homme préhistorique, éco-anthropologie et ethnobiologie, Musée de l'Homme, CNRS, Paris.*

** *Docteur en paléontologie des vertébrés et paléontologie humaine, chargée de recherche au CNRS, Muséum national d'histoire naturelle, UMR 5145 éco-anthropologie et ethnobiologie, Muséum national d'histoire naturelle, Musée de l'Homme, CNRS, Paris*

Mots clés

- ◆ *Homo sapiens steinheimensis*
- ◆ Steinheim
- ◆ fossiles humains anténéandertaliens
- ◆ présapiens

Keywords

- ◆ *Homo sapiens steinheimensis*
- ◆ Steinheim
- ◆ human fossils anteneandertaliens
- ◆ presapiens

Résumé

Le crâne de Steinheim a été découvert en Allemagne, près de Stuttgart, en 1933. Il est daté à 280 000 ans environ. Malgré son âge, il présente de nombreux caractères modernes. Sa position phylétique est toujours remise en question. Homme moderne, Néandertalien ? Une radiographie ancienne que nous avons examinée récemment laisse à penser que les dents de ce crâne auraient subi des soins dentaires, les canaux contenant une substance radio-opaque. Sont-elles aussi anciennes que le crâne ? Nous avons entrepris l'étude des dents de ce fossile sur des moulages, puis sur le crâne original à Stuttgart. Curieusement très peu d'études ont été consacrées à ces dents. D'après des images obtenues par scanner et notre étude morphologique, nous considérons que les dents actuelles sont certainement celles qui étaient présentes lors de la découverte, mais la présence du matériau radio-opaque intra-canaire et intra-pulpaire reste inexpliquée. Un doute demeure.

Abstract

The Steinheim skull was discovered in Germany, near Stuttgart in 1933. It is dated to 280 000 years. Despite its age it introduced many modern characters. His phyletic position is always questioned. Modern Man or Neanderthal ? A former radiography that we recently examined suggests that his teeth have suffered dental care, canals containing a substance radio-opaque. Are they well as old as the skull ? We are studying the fossil teeth, casts, then on the original skull in Stuttgart. Curiously, very few studies have been devoted to these teeth. Based on images obtained by scanner and our morphological study believe that the current teeth are certainly those who were present at the discovery, but the presence of radio-opaque material intra-canal and intra-pulp remains unexplained. A doubt subsists.

Les dents du célèbre crâne fossile découvert en 1933 en Allemagne, à Steinheim, présentent une structure interne inédite pour des dents qui auraient 280 000 ans. En effet, une radiographie très ancienne pose la question de l'appartenance des dents présentes, à ce fossile. Les dents donnent l'impression d'avoir été traitées en cabinet dentaire. Nous avons donc décidé d'étudier ce fossile afin de comprendre ce qui a pu se passer au niveau des dents, car jusqu'alors, nous n'avons jamais observé sur des dents de fossiles humains anciens de "pseudo traces de soins" intra-dentaires et intra-canales.

Le crâne de Steinheim

Ce crâne a été découvert à Steinheim (70 km de Stuttgart) le 24 juillet 1933 dans des alluvions, des gravières, de la Murr

(affluent du Neckar). Le Docteur Fritz Berckhemer, alors directeur du Musée d'histoire naturelle de Stuttgart, publia cette découverte immédiatement (1933) avec une photo de face et du profil droit. En 1936 fut publiée la photo du profil gauche par Weinert en 1936 (fig.1). Ces trois photos sont les seules connues jusqu'en 1980 environ :

Dans la gravière, le côté gauche du crâne était tourné vers le haut; il s'est un peu déformé sous l'effet de la pression des pierres et une partie de la tempe, ainsi que le bord supéro-externe de l'orbite gauche, sont brisés et enfoncés. Le côté droit, qui était couché vers le bas, est entier et bien conservé dans sa forme, il ne manque que la partie avant du maxillaire supérieur ; sont présents, le bord distal de l'alvéole de la canine, l'alvéole et la racine de la première prémolaire, la deuxième prémolaire et les trois molaires. Nous retrouvons aussi les trois molaires au niveau du côté gauche du maxil-

Correspondance :

jean@granat.name
peyre@mnhn.fr

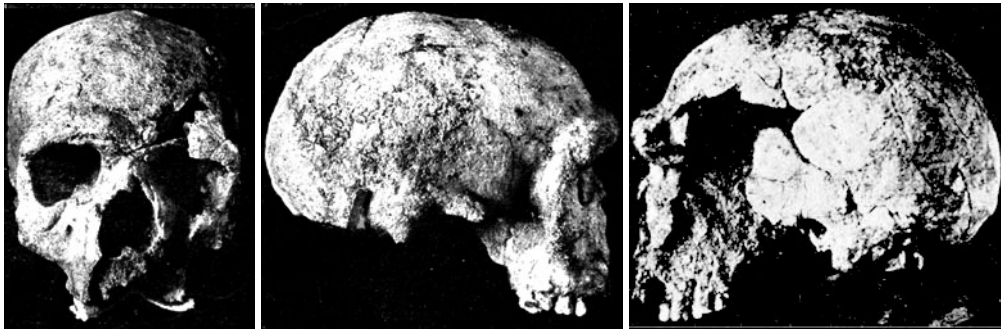

Fig. 1. Photographies du crâne de Steinheim d'après Berckheimer, 1933, modifiées et à droite d'après Weinert, 1936 modifiée (avec l'autorisation du Musée d'histoire naturelle de Stuttgart)

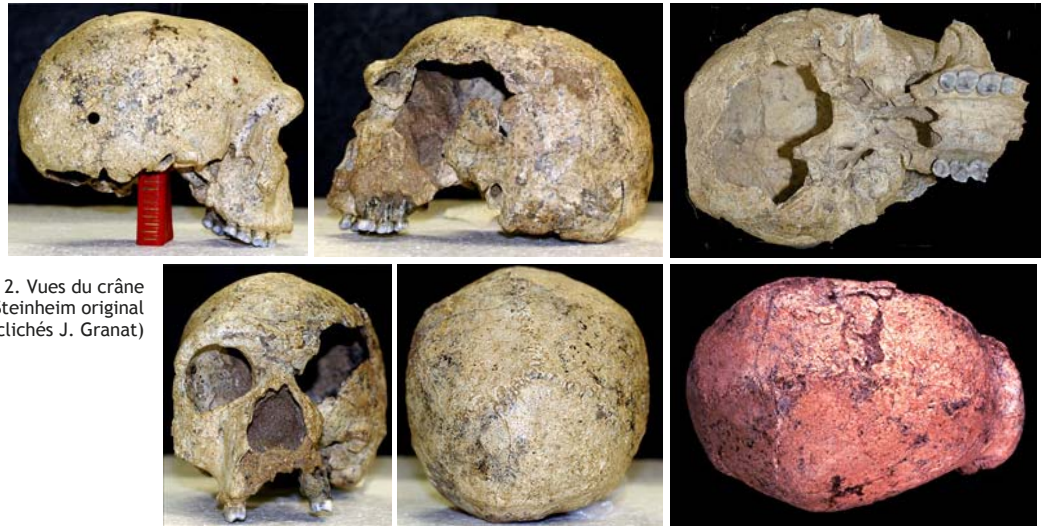


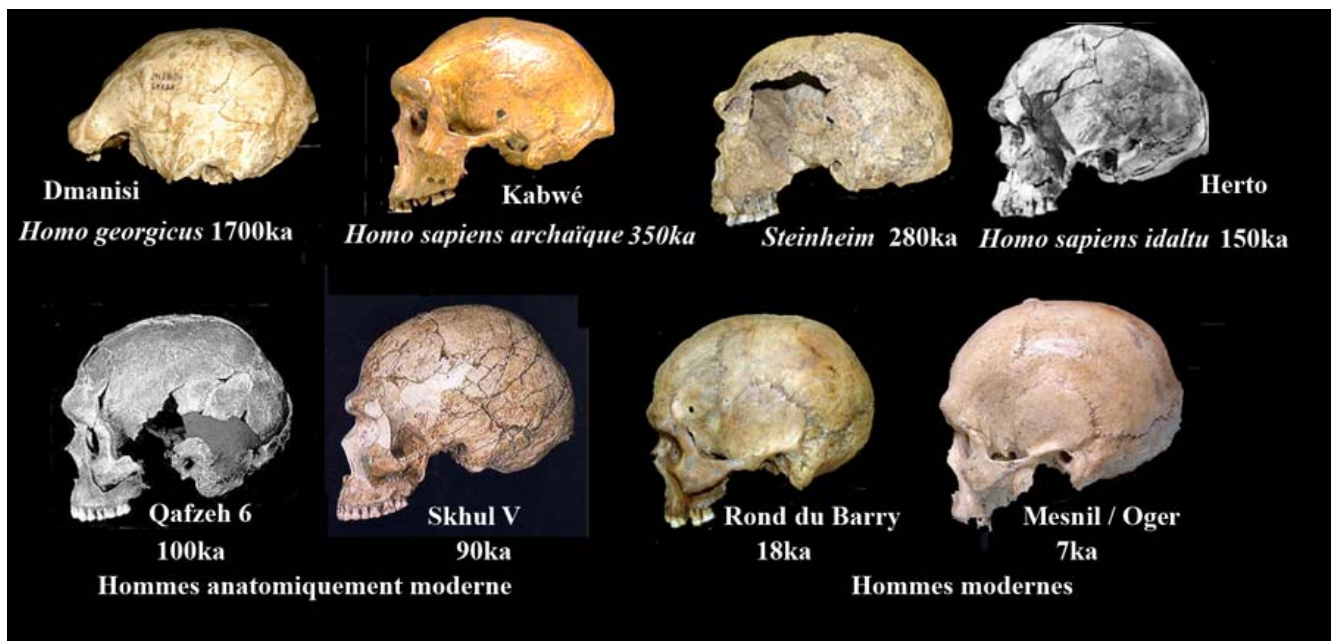
Fig. 2. Vues du crâne de Steinheim original (clichés J. Granat)

laire supérieure, qui, du reste, est brisé. Les surfaces occlusales des dents sont très bien conservées. En dehors de cela la base du crâne est incomplète...Le basi-occipitale, avec le bord antérieur du trou occipital, est présente ; les surfaces articulaires de l'atlas et les limites arrière du trou occipital manquent cependant. On a l'impression que cette détérioration du pourtour du foramen magnum était déjà présente avant l'enfouissement du crâne. Ainsi, le crâne serait arrivé dans le fleuve sans le tronc. On n'a trouvé traces, ni du squelette du tronc, ni du maxillaire inférieur dans les sédiments...

Le crâne rapporté au Muséum y a été nettoyé et remis en

état. Il pourrait avoir un âge compris entre -350 000 et -230 000 ans (1000 ans = 1ka), soit environ -280ka (Genet-Varcin 1969, 1979, Winderland 2004), 250ka (Weinert 1936, Adam 2003), 300ka (*Homo steinheimensis* 2007), 350ka (Heim 1988, Braun *et al* 1999), 365ka (Czarnetzki 2003). Il présente un fort développement de la région sus-orbitaire qui évoque l'homme de Néandertal (fig.2), mais par ailleurs il présente des caractères qui le rapprochent des hommes modernes (Ziegler 1999).

Fig. 3. Vues de profil d'Hommes fossiles jalonnant le phylum de l'homme actuel. (Col. Musée de l'Homme)



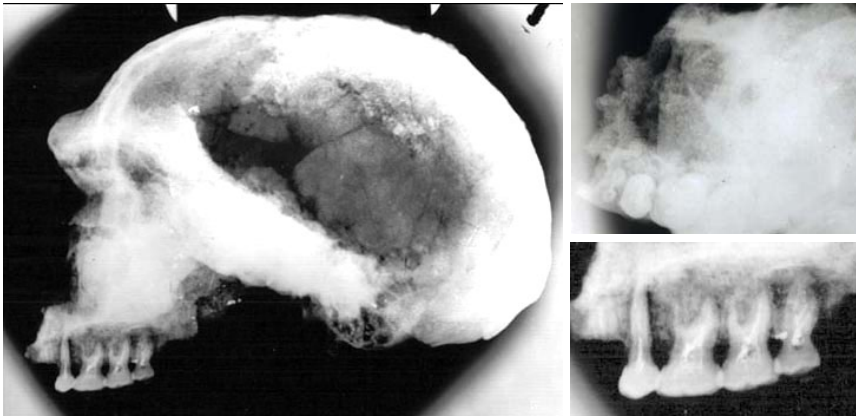


Fig. 4. À gauche, radiographie du crâne de Steinheim (date inconnue) profil droit. À droite, en haut vue de la radio occlusale avec les dents du côté droit, en bas, agrandissement des dents montrant un matériau radio-opaque dans la pulpe et les canaux radiculaires (clichés J. Granat)

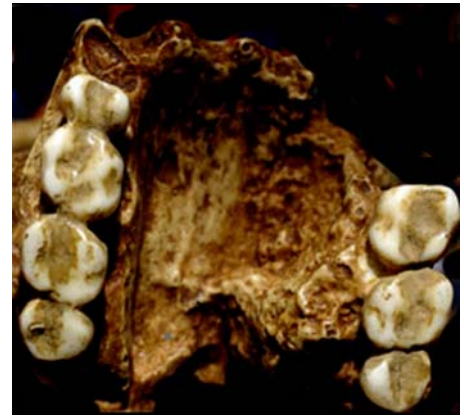


Fig. 5. Moulage en notre possession. Faces occlusales des molaires et de la prémolaire du côté droit et des molaires du côté gauche (cliché J. Granat)

Aujourd'hui, nous reconnaissons de nombreux fossiles (fig. 3) considérés comme ancêtres de l'homme moderne avec une région sus-orbitaire plus ou moins développée, alors que l'homme moderne, *Homo sapiens*, n'a pas de torus sus-orbitaire (Granat, Peyre 2004).

Les dents de Steinheim

Nous avons trouvé au Musée de l'Homme trois radios anciennes du crâne de Steinheim. Immédiatement, les dents ont attiré notre attention.

Sur la radio occlusale, il n'y a pas de dents à gauche, seules les quatre dents de droite sont visibles (fig. 4). Sur la radio de profil, les dents de droite seraient traitées avec des canaux obturés, ce qui semble impensable. Marguerite Zimmer (2005) précise qu'à partir de 1930 on obturait les canaux jusqu'à l'apex, soit avec de l'eugénate de zinc, soit avec une pâte au trioxyméthylène à 1%. L'obturation est ensuite complétée avec un cône de gutta tout en veillant à ne pas refouler la pâte au-delà de l'apex. Donc en 1933 on savait obturer les canaux mais non, il y a 280 000 ans.

Si les dents ont été traitées, les couronnes devraient avoir été trépanées occlusalement et le plafond pulpaire ouvert pour pénétrer dans les canaux afin de les obturer or, sur la radio aucune trace d'ouverture et d'obturation coronaires ne sont visibles ! Sur le moulage en notre possession, effectivement, on pourrait reconnaître des obturations occlusales sur toutes les dents, au niveau des sillons. Leurs contours rappellent ceux pratiqués en dentisterie opératoire (fig. 5).

Si ces dents n'ont pas été traitées, comment la pâte est-elle entrée dans les canaux? Fritz Berckhemer avait souligné que :

Les surfaces masticatoires des dents sont très bien conservées, ceci infirme la présence d'obturations occlusales lors de la découverte. Devant toutes ces incertitudes, nous avons décidé d'aller examiner le crâne original avec l'accord du Pr Reinhard Ziegler, directeur du Musée d'histoire naturelle de Stuttgart, qui en a la garde.

Description des dents

Le crâne est en excellent état sauf la détérioration du côté gauche qui n'est pas restaurée. Toutes les dents sont intactes, aucun signe extérieur de soins dentaires (fig. 6).

Les moulages en notre possession ont certainement été réalisés très tôt après la découverte, avant les modifications apportées plus tard lors de la restauration, des différences existant entre les moulages et le crâne tel qu'il est actuellement (fig. 7).

Nous n'avons retrouvé aucune autre photo de l'époque, en dehors des trois mentionnées. Il est possible d'envisager que, chronologiquement, les photos publiées aient été prises lors de la découverte et que les moulages en notre possession datent aussi de cette époque. Il s'agirait, peut-être, de dépôts sédimentaires qui obtureraient les sillons occlusaux des dents. Les radios que nous avons datent sûrement de la période de restauration, lorsque les dents de gauche ont dû être retirées et que, seules, celles de droite sont restées en place et visibles avec de la pâte radio-opaque intra-canaulaire. Puis enfin, nous avons les photos que j'ai prises à Stuttgart du crâne actuel avec des dents impeccables, vernies, et bien collées à leurs emplacements.

Mais alors, les dents de gauche sont-elles aussi remplies de

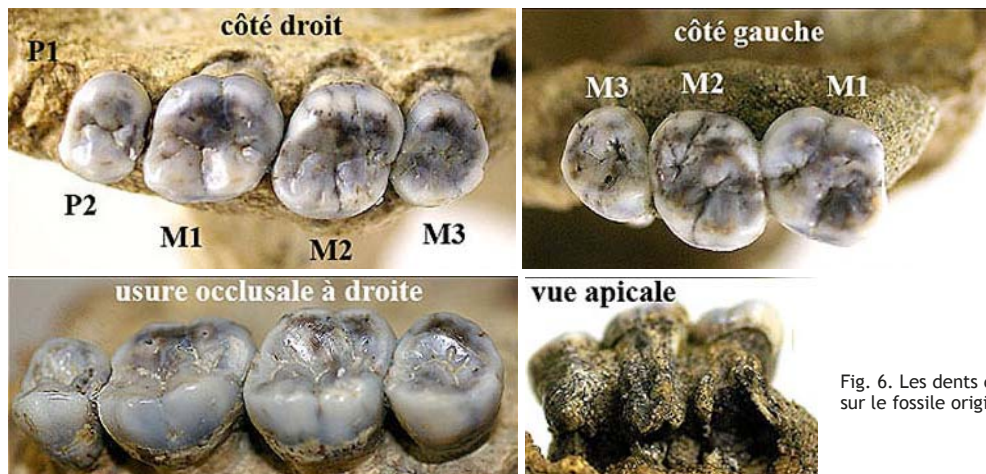


Fig. 6. Les dents du crâne de Steinheim sur le fossile original (cliché J. Granat)

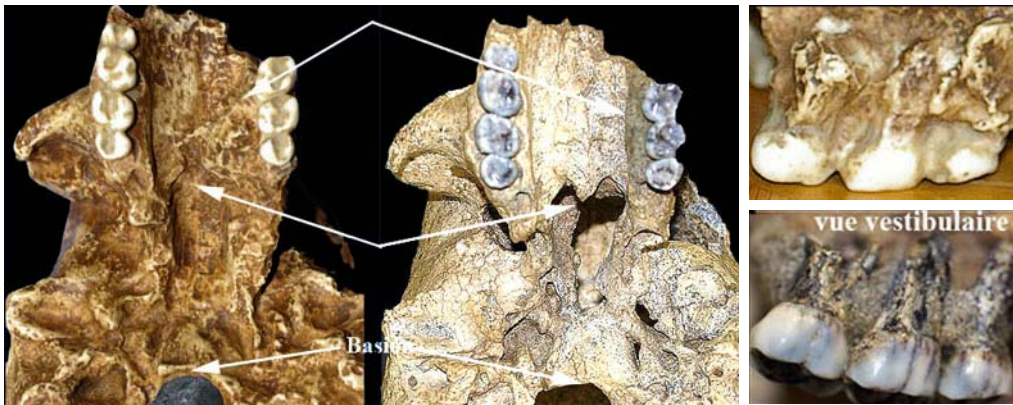
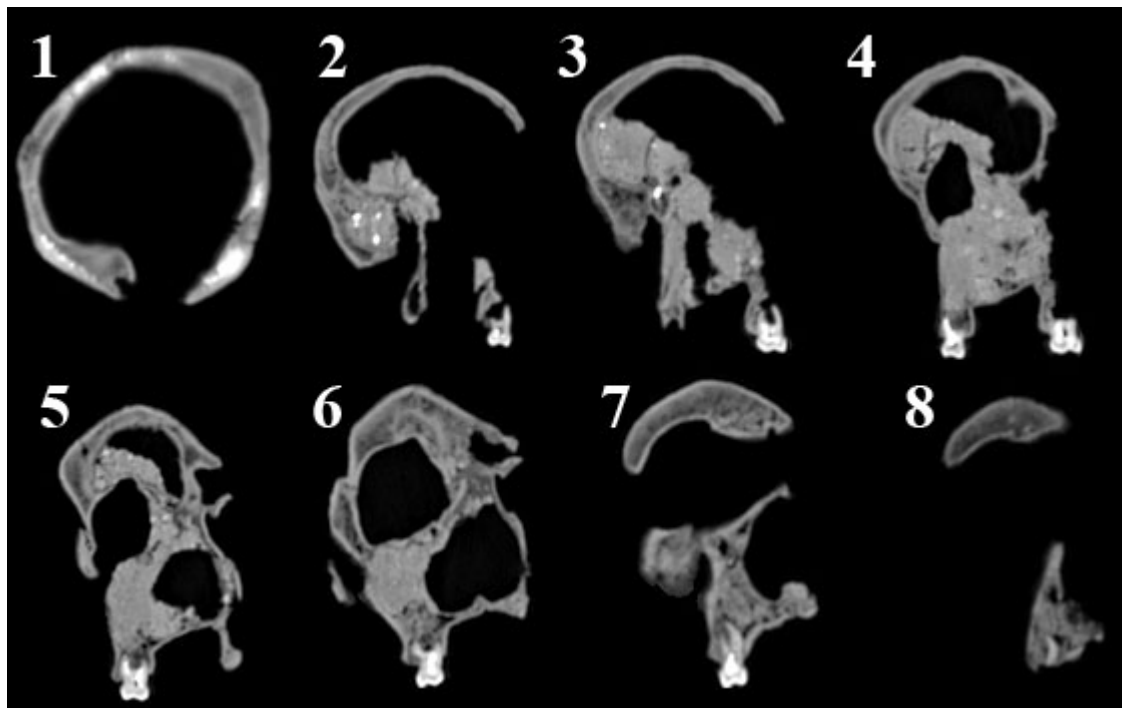


Fig. 7. Les flèches montrent les endroits très modifiés lors de la restauration. À gauche, moulage, au centre, crâne original actuel, à droite en haut, face vestibulaire des dents de gauche sur le moulage, en bas dents originales actuelles. (cliché J. Granat)

Fig. 8. Coupes au scanner d'après le CD Rom "Steinheim" (digital@rchive, Fossil Hominoids 2001-2004), avec autorisation.

- 1, coupe vers le 1/3 postérieur de la voûte crânienne. Les inclusions de matériau radio-opaque sont visibles dans l'os.
- 2, M3 gauche seule est visible. Si l'axe de coupe était perpendiculaire à l'axe sagittal médian M3 droite serait visible.
- 3, M2 gauche est seule visible.
- 4, M1 gauche aux racines fracturées et M3 droite au lieu de M2.
- 5, Seule M2 droite est visible.
- 6, M1 droite.
- 7, P2 droite avec ses 2 racines.
- 8, racine de P1 droite.



pâte puisque nous ne les avons pas en radios ? De nouvelles radios sont indispensables, mais il est impossible administrativement d'en effectuer actuellement.

Des études récentes à l'aide d'images virtuelles par scanner 3 D concluent qu'il était atteint d'un méningiome (Czarnetzki, 2003, Czarnetzki *et al.* 2003). Le sinus maxillaire droit ainsi que l'endocrâne, ont été nettoyé virtuellement, du matériau de remplissage, ce qui a permis d'estimer la capacité crânienne entre 1.110 et 1.200 cm³ et de considérer que Steinheim était un homme et non une femme (Prossinger *et al.* 2003). Une nouvelle méthode virtuelle "Gocad" a permis de reconstruire ce crâne (Braun *et al.* 1999, Mallet 2000).

Malgré des recherches, nous n'avons retrouvé aucune radio de type dentaire, ni d'articles dérivant les dents du crâne de Steinheim. Nous avons pu acquérir un CD Rom conçu par les professeurs Gerhard W. Weber et Horst Seidler du département d'anthropologie de l'université de Vienne (Autriche), le professeur Reinhard Ziegler du State Museum of Natural History de Stuttgart (Allemagne) et par les docteurs Dieter Zur Nedden et Wolfgang Recgeis du département de radiologie II de la Medical University de Innsbruck (Autriche) qui comporte une série de coupes transversales de l'arrière vers l'avant prises au scanner 2 D, mais aucune coupe sagittale. Effectivement, les dents de gauche et de droite présentent du matériau radio-opaque dans les canaux et chambres pulpaires. Sur la figure 8 nous montrons huit de ces coupes transversales. Elles ne sont pas prises strictement dans un plan perpendicu-

laire au plan antéro-postérieur.

Cette pâte a-t-elle été introduite par la main de l'homme ou est-elle la conséquence de 280 ka dans un sol humide et souvent glacé. Serait-ce une minéralisation des matières organiques ou un hasard chimique ? L'énigme des dents de Steinheim demeure

Conclusion

Cette étude du crâne de Steinheim et de ses dents n'a pas résolu le problème concernant le matériau radio-opaque présent dans les canaux dentaires et la pulpe de toutes les dents. Elle a permis de considérer que les dents radiographiées étaient celles du crâne lors de sa découverte et celles présentes actuellement

Remerciements

Nous remercions : le professeur Reinhard Ziegler pour l'accueil chaleureux qu'il nous a réservé à Stuttgart, pour les documents qu'il nous a donnés et pour nous avoir autorisés à reproduire les images du CD Rom digital@rchive Fossil Hominoids dont il est l'un des éditeurs. Le docteur Marguerite Zimmer, chirurgien-dentiste, docteur en sciences historiques et philologiques (EPHE, Paris), pour avoir aimablement ac-

cepté d'être notre traductrice de l'allemand.

Références

1. ADAM K. D. Mauer an der Elsenz und Steinheim an der Murr- Ur- menschen-Fundstätten in Baden-Württemberg von Weltrang. *Historisches Institut - Ur- und Frühgeschichte Universität Stuttgart* 2003; http://www.uni-stuttgart.de/hi/uf/forschung/publikationen/mauer_und_...
2. BERCKHEMER F. Ein Menschenschädel aus den diluvialen Schottern von Steinheim an der Murr. *Anthrop.Anz. X Stuttgart, 1933*, p. 318-321
3. BRAUN M., BOUCHET P., HUBLIN J.-J., MALLETT J. Les reconstitutions virtuelles des hommes préhistoriques. *Pour la Science* Paris n° 22 hors série, *Les origines de l'Humanité*, 1999 p. 78-81
4. CZARNETZKI A. L'*Homo sapiens steinheimensis* victime d'un cancer du crâne. *Bulletin électronique 154 Ambassade de France en Allemagne* 2003 : <http://www.bulletins-electroniques.com/actualites/15700.htm>
5. CZARNETZKI A., SCHWADERER E, PUSCH C. 2003 "Fossil record of meningioma". *The Lancet*, Volume 362, N° 9381, p. 408
6. GENET-VARCIN E. Steinheim in À la recherche du primate ancêtre de l'Homme". Boubée. Paris 1969, p. 228-229
7. GENET-VARCIN E. *Les Hommes fossiles*. Avec supplément par J. Granat. Boubée édit. Paris 1979, 412 p., p. 115, 120, 173, 270.
8. GRANAT J., PEYRE E. La situation du larynx du genre Homo. Données anatomiques, embryologiques et physiologiques. *Biométrie Humaine et Anthropologie* 22 (3-4) 2004 p. 141-163.
9. HEIM J.-L. L'Homme de Néandertal et les racines d'*Homo sapiens* en Europe. in *L'évolution dans sa réalité et ses diverses modalités*. Fondation Singer-Polignac 1988, p. 179-211
10. *HOMO STEINHEIMENSIS*. 2007. http://www.evolution-mensch.de/thema/funde/hh_steinheim.php
11. MALLETT J.-L. De l'application inattendue de gOcad en anthropologie. Reconstitution du crâne fossile de Steinheim - N° 25 *lettre d'information de l'Institut de recherche en informatique et en automatique*. INRIA. Inédit 2000. BP 105 78153 Le Chesnay Cedex France.
12. PROSSINGER H, SEIDLER H, WICKE L, WEAVER D, RECHEIS W, STRINGER C, MULLER G. B. Electronic Removal of encrustations inside the Steinheim cranium reveals Paranasal sinus features and deformations, and provides a revised endocranial volume estimate. *The Anatomical Record* 2003 (Part B: New Anat.) 273B, p. 132-142.
13. WEINERT H. Der Urmenschenschädel von Steinheim. *Z. für Morph. Anthr.*, 35, 1936, p. 463-518.
14. WINDERLAND A. Steinheim. (remanié par Mr. S. Flor), Université Humboldt de Berlin, *3B scientific GmbH*, Hamburg Germany 2004.
15. ZIEGLER R. Rätsel um *Homo steinheimensis*. Aktuelle Forschungen am Schädel eines Frühmenschen. Scinexx *Das Wissensmagazin mit Science-News aus Wissenschaft un.* 2006. http://www.scinexx.de/geounion-aws_basics-5280.html
16. ZIMMER M. Petite histoire illustrée de l'art dentaire entre 1900 et 1950. *BIUM* Paris 2005. http://www.bium.univ-paris5.fr/sfhad/hist_deb.htm.